

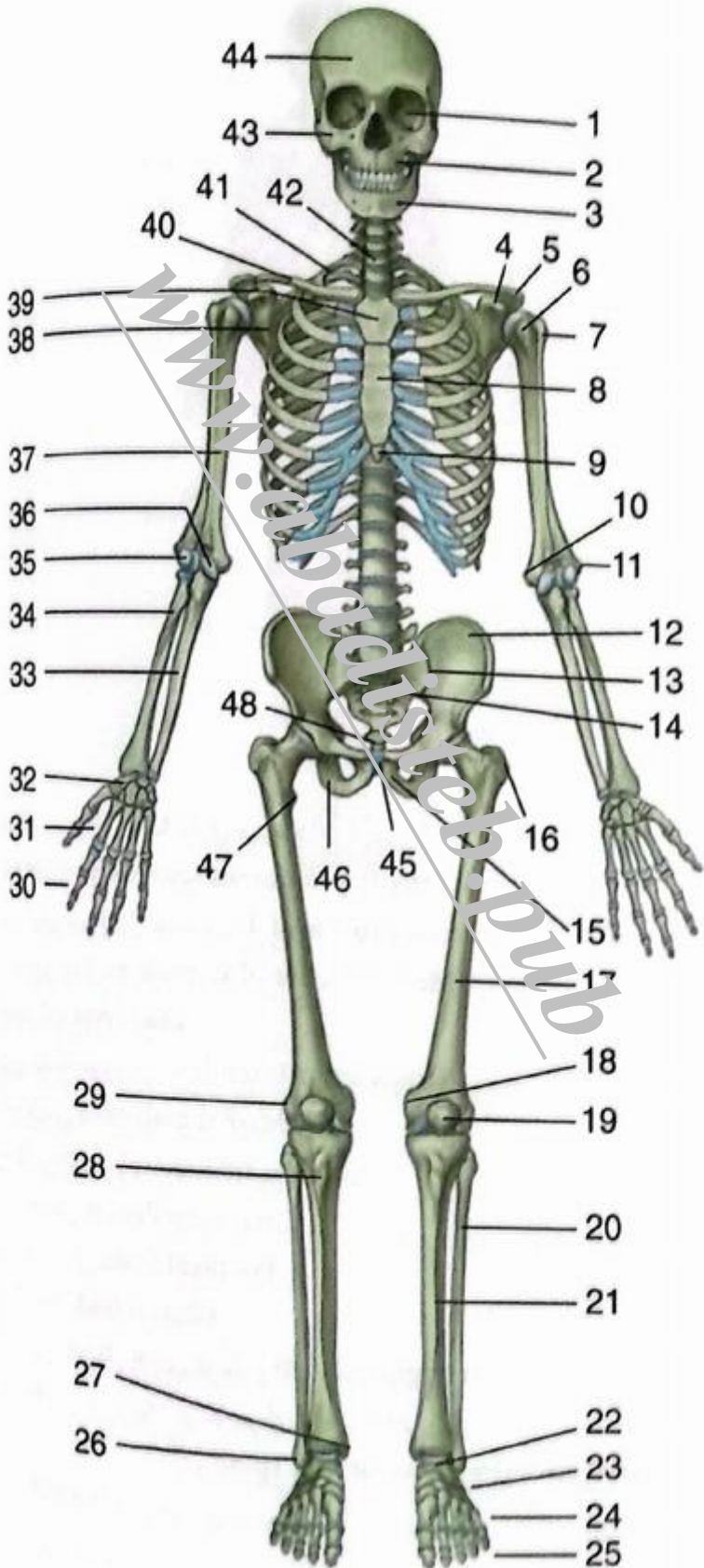
فهرست

۷	فصل ۱: بررسی اجمالی
۲۳	فصل ۲: پشت
۵۱	فصل ۳: قفسه سینه
۹۳	فصل چهارم: شکم
۱۳۷	فصل ۵: لگن و پرینه
۱۵۹	فصل ۶: اندام تحتانی
۲۳۵	فصل ۷: اندام فوقانی
۳۲۳	فصل ۸: سر و گردن
۴۴۵	فصل ۹: آناتومی سطحی
۴۶۷	فصل ۱۰: مغز
۴۷۷	فصل ۱۱: تصویر برداری

www.abadisteb.com

اسکلت: نمای قدامی

ساختارهای مشخص شده را شناسایی کنید.



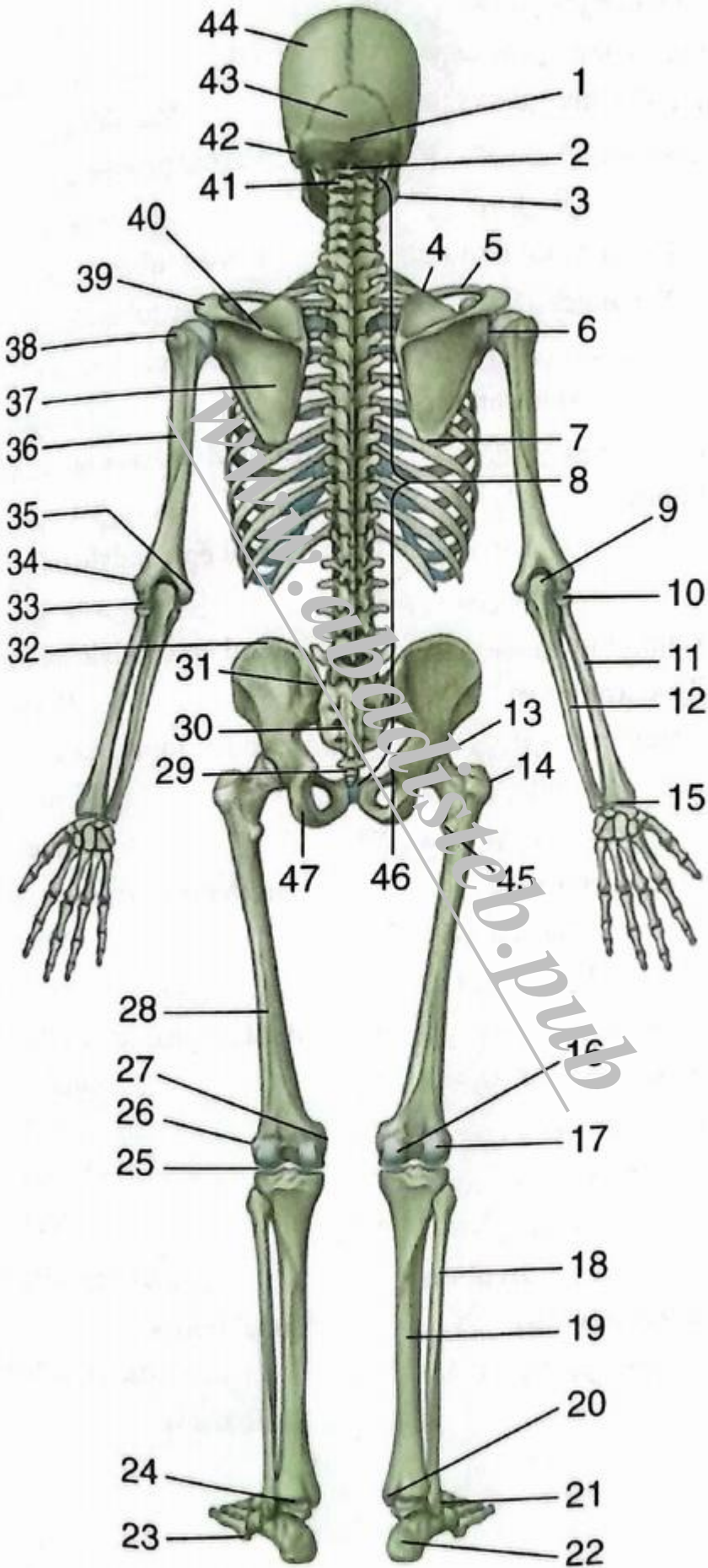
اسکلت: نمای قدامی

ساختارهای مشخص شده را شناسایی کنید.

- | | |
|--------------------------------------|---------------------------------------|
| ۲۵. بند انگشتان Phalanges | ۱. کاسه چشم Orbit |
| ۲۶. قوزک خارجی Lateral malleolus | ۲. فک فوقانی Maxilla |
| ۲۷. قوزک داخلی Medial malleolus | ۳. فک تحتانی Mandible |
| ۲۸. برجستگی تیبیال Tibial tuberosity | ۴. زائده کوراکوئید Coracoid process |
| ۲۹. اپی کوندیل خارجی استخوان ران | ۵. آکرومیون Acromion |
| Lateral epicondyle (of femur) | ۶. تکه کوچک Lesser tubercle |
| ۳۰. بند انگشتان Phalanges | ۷. تکه بزرگ Greater tubercle |
| ۳۱. استخوان‌های کف دست (متاکارپال) | ۸. تنه جناغ Body of sternum |
| Metacarpals | ۹. زائده زایفوئید جناغ |
| ۳۲. استخوان‌های مچ دست (کارپال) | Xiphoid process of sternum |
| Carpal bones | ۱۰. اپی کوندیل داخلی (از بازو) |
| ۳۳. اولنا Ulna | Medial epicondyle (of humerus) |
| ۳۴. رادیوس Radius | ۱۱. اپی کوندیل خارجی (از بازو) |
| ۳۵. کاپیتلوم (سر) Capitulum | Lateral epicondyle (of humerus) |
| ۳۶. تروکله آ (قرقره) Trochlea | ۱۲. ایلیوم Ilium |
| ۳۷. استخوان بازو Humerus | ۱۳. مفصل ساکروایلیاک Sacroiliac joint |
| ۳۸. اسکاپولا Scapula | ۱۴. خاجی Sacrum |
| ۳۹. دسته جناغ (مانوبریوم) | ۱۵. پوبیس Pubis |
| Manubrium of sternum | ۱۶. تروکانتر بزرگ Greater trochanter |
| ۴۰. ترقوه Clavicle | ۱۷. ران Femur |
| ۴۱. دنده اول Rib I (I) | ۱۸. اپی کوندیل داخلی استخوان ران |
| ۴۲. مهره هفتم گردنی CVII (C7) | Medial epicondyle (of femur) |
| ۴۳. استخوان گونه Zygomatic bone | ۱۹. کشکک Patella |
| ۴۴. استخوان پیشانی Frontal bone | ۲۰. فیولا Fibula |
| ۴۵. سمفیز پوبیس Pubic symphysis | ۲۱. تیبیا Tibia |
| ۴۶. استخوان نشیمنگاهی (ایسکیوم) | ۲۲. تالوس Talus |
| Ischium | ۲۳. استخوان‌های مچ پا (تارسال) |
| ۴۷. تروکانتر کوچک Lesser trochanter | Tarsal bones |
| ۴۸. دنبالچه (کوکسیس) Coccyx | ۲۴. استخوان‌های کف پا (متاتارسال) |
| | Metatarsals |

اسکلت: نمای خلفی

ساختارهای مشخص شده را شناسایی کنید.

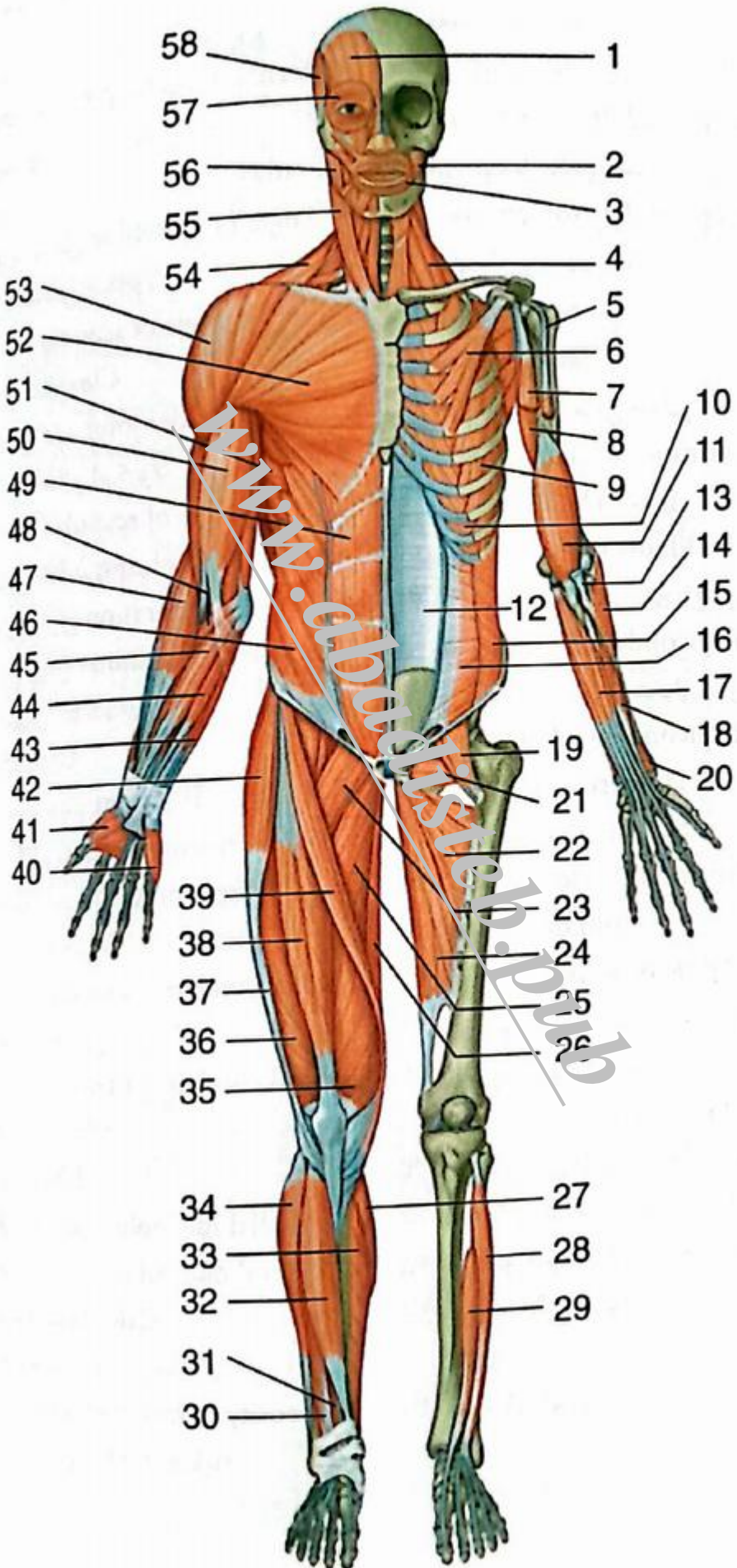


اسکلت: نمای خلفی

- ساختارهای مشخص شده را شناسایی کنید.
۱. برجستگی پس سری خارجی
External occipital protuberance
۲. مهره اول گردن (اطلس CI)
CI (atlas)
۳. زاویه مندیبل
Angle of mandible
۴. زاویه فوقانی اسکاپولا
Superior angle of scapula
۵. ترقوه
Clavicle
۶. مفصل شانه
Shoulder joint
۷. زاویه تحتانی اسکاپولا
Inferior angle of scapula
۸. ستون فقرات
Vertebral column
۹. اوله کرانون
Olecranon
۱۰. سر رادیوس
Head of radius
۱۱. رادیوس
Radius
۱۲. اولنا
Ulna
۱۳. مفصل هیپ
Hip joint
۱۴. تروکانتر بزرگ
Greater trochanter
۱۵. مفصل مچ دست
Wrist joint
۱۶. کندیل داخلی (از ران)
Medial condyle (of femur)
۱۷. کندیل خارجی (از ران)
Lateral condyle (of femur)
۱۸. فیولا
Fibula
۱۹. تیبیا
Tibia
۲۰. قوزک داخلی
Medial malleolus
۲۱. قوزک خارجی
Lateral malleolus
۲۲. پاشنه
Calcaneus
۲۳. برجستگی پنجمین متاتارس
Tuberosity of fifth metatarsal
۲۴. مفصل مچ پا
Ankle joint
۲۵. مفصل زانو
Knee joint
۲۶. اپی کندیل خارجی استخوان ران
Lateral epicondyle (of femur)
۲۷. اپی کندیل داخلی استخوان ران
Medial epicondyle (of femur)
۲۸. استخوان ران
Femur
۲۹. دنبالچه
Coccyx
۳۰. خاجی
Sacrum
۳۱. خار خاصره‌ها، افقی فوقانی
Posterior superior iliac spine
۳۲. ستیغ ایلیاک
Iliac crest
۳۳. مفصل آرنج
Elbow joint
۳۴. اپی کندیل خارجی استخوان بازو
Lateral epicondyle (of humerus)
۳۵. اپی کندیل داخلی استخوان بازو
Medial epicondyle (of humerus)
۳۶. استخوان بازو
Humerus
۳۷. کتف (اسکاپولا)
Scapula
۳۸. تکه بزرگ
Greater tubercle
۳۹. آکرومیون
Acromion
۴۰. خار کتف
Spine of scapula
۴۱. مهره دوم گردنی (اکسیس)
CII (axis)
۴۲. زائده پستانی (ماستوئید)
Mastoid process
۴۳. استخوان پس سری
Occipital bone
۴۴. استخوان آهیانه
Parietal bone
۴۵. تروکانتر کوچک
Lesser trochanter
۴۶. خار ایسکیال (نشیمنگاهی)
Ischial spine
۴۷. برجستگی ایسکیال
Ischial tuberosity

عضلات: نمای قدامی

ساختارهای مشخص شده را شناسایی کنید.



عضلات: نمای قدامی

ساختارهای مشخص شده را شناسایی کنید.

- Extensor hallucis longus
۳۰. بازکننده دراز انگشتان (ED.L)
- Extensor digitorum longus
۳۱. بازکننده دراز شست (EP.L)
- Extensor hallucis longus
۳۲. تیبیالیس قدامی Tibialis anterior
۳۳. سولئوس Soleus
- Fibularis longus دراز
۳۴. فیبولاریس دراز
۳۵. واستوس داخلی Vastus medialis
۳۶. واستوس خارجی Vastus lateralis
۳۷. نوار ایلئو تیبیال Iliotibial tract
۳۸. راست ران (رکتوس فموریس)
- Rectus femoris
۳۹. خیاطه (سارتوریوس) Sartorius
۴۰. هایپوتنار Hypothenar
۴۱. تینار Thennar
۴۲. تانسور فاسیای لاتا Tensor fasciae latae
۴۳. مکتسور کارپی اولناریس
- Flexor carpi ulnaris
۴۴. پالماریس لونگوس Palmaris longus
۴۵. فلکسور کارپی رادیالیس
- Flexor carpi radialis
۴۶. مایل خارجی External oblique
۴۷. براکیو رادیالیس Brachioradialis
۴۸. برون گرداننده گرد پروناتور ترس
- Pronator teres
۴۹. راست شکمی Rectus abdominis
۵۰. دو سر بازویی Biceps brachii
۵۱. دندانهای قدامی (سراتوس آنتریور)
- Serratus anterior
۵۲. سینه‌ای بزرگ Pectoralis major
۵۳. دلتوئید Deltoid
۵۴. ذوزنقه‌ای (تراپزیوس) Trapezius
۵۵. استرنوکلیدوماستوئید
- Sternocleidomastoid
۵۶. ماضغه (ماستر) Masseter
۵۷. حلقوی چشمی Orbicularis oculi
۵۸. گیجگاهی (تمپورالیس) Temporalis
۱. فرونتالیس Frontalis
۲. شیپوری Buccinator
۳. حلقوی دهان Orbicularis oris
۴. عضلات نردبانی (اسکالن) Scalenes
۵. سر دراز دو سر بازویی (بریده شده)
۶. سینه‌ای کوچک Pectoralis minor
۷. سر کوتاه عضله دو سر بازویی (بریده شده)
۸. کوراکوبراکیالیس Coracobrachialis
۹. بین دنده‌ای خارجی
۱۰. بین دنده‌ای داخلی External intercostal
۱۱. بازویی (براکیالیس) Brachialis
۱۲. جدار خلفی غلاف رکتوس
۱۳. تاندون عضله دو سر بازویی (بریده شده) Posterior wall of rectus sheath
۱۴. سوییناتور (سر سطحی) Biceps brachii tendon (cut)
۱۵. مایل داخلی (بریده شده) Spinator (superficial head)
۱۶. عرضی شکمی Internal oblique (cut)
۱۷. فلکسور عمقی انگشتان Transversus abdominis
۱۸. فلکسور دراز انگشت شست Flexor digitorum profundus
۱۹. ایلئو پسواس Iliopsoas
۲۰. پروناتور کواتراتوس Pronator quadratus
۲۱. ابتراتور کوتاه Obturator externus
۲۲. ادکتور کوتاه Adductor brevis
۲۳. پکتینئوس Pectineus
۲۴. ادکتور بزرگ Adductor magnus
۲۵. ادکتور بزرگ Adductor longus
۲۶. گراسیلیس Gracilis
۲۷. گاستروکنمیوس Gastrocnemius
۲۸. بازکننده دراز انگشتان (EDL)
۲۹. بازکننده دراز شست (EP.L) Extensor digitorum longus