

فهرست الفبایی

| | |
|-----|---|
| ۲۸۸ | آبرسانی به پوست (هیدراتاسیون) |
| ۱۲۶ | آبله مرغان یا واریسلا (Chicken pox) |
| ۲۰۸ | آسیب پوستی ناشی از آفتاب (آفتاب سوختگی شدید) |
| ۲۰۹ | آفتاب سوختگی مزمن |
| ۲۷۲ | آفت دهان (Apthous Ulceration) |
| ۲۴۴ | آکانتوز نیگریکانس (Acanthosis nigricans) |
| ۳۰ | آکنه (Acne) |
| ۲۵۳ | آلوپسی آرِاتا یا سکه‌ای (Alopecia areata) |
| ۲۵۰ | آلوپسی آندروژنیک (در مردان و زنان) |
| ۹۹ | آنژیوادم (Angioedema) |
| ۵۷ | ادرار سوختگی (درماتیت ناحیه پوشک) |
| ۱۰۳ | اریتراسما (Erythrasma) |
| ۱۷۸ | اریتم مولتی فرم (Erythema multiforme) |
| ۱۸۲ | اریتم ندوزوم (Erythema Nodosum) |
| ۲۷۶ | استریا (Striae) |
| ۲۰۲ | اسکلرودرمی (Scleroderma) |
| ۲۷۵ | افزایش تعریق (Hyperhidrosis) |
| ۱۰۴ | اکتیما (Fcthyma) |
| ۱۷۰ | اگزانتم (Exanthem) |
| ۴۴ | اگزما و درماتیت (Dermatitis & Eczema) |
| ۵۱ | اگزمای دست (Hand Eczema) |
| ۶۳ | اگزمای دیس هیدروتیک یا پامفولیکس (Pompholyx) |
| ۶۲ | اگزمای سکه‌ای (nummular eczema) |
| ۵۲ | اگزمای فاقد چربی (اگزمای ترک خورده یا استئاتوتیک) |
| ۶۰ | اگزمای نوک انگشتان (fingertips eczema) |
| ۲۹۲ | الکتروکوئریزاسیون |

| | |
|-----|--|
| ۲۶۰ | اونیکولیز (onycholysis) |
| ۲۶۱ | اونیکومیکوز (onychomycosis) |
| ۷۰ | ایکتیوز ولگاریس (Ichthyosis Vulgaris) |
| ۱۱۱ | باد سرخ (Erysipelas) |
| ۲۶۳ | بد شکلی عادت‌ی (Habit tie deformity) |
| ۱۷۲ | بیماری پنجم (اریتم عفونی) Erythma infectiosum |
| ۸۳ | بیماری گراور (Grover's disease) |
| ۱۵۴ | بیماری لایم یا بورلیا (Lyme disease) |
| ۲۶۴ | پارونیشیای حاد و مزمن |
| ۵۳ | پاهای شقاق دار یا پاهای ترک خورده (fissured feet) |
| ۶۴ | پروریگو ندولاریس (Prurigo nodularis) |
| ۲۶۳ | پسوریازیس ناخن |
| ۸۸ | پسوریازیس (Psoriasis) |
| ۱۹۴ | پمفیگوس (Pemphigus) |
| ۱۸۷ | پورپورای شامبرگ (Schamberg's Pupura) |
| ۱۸۶ | پورپورای هنوخ- شوئن لایپ (Henoch-Schonlein Pupura) |
| ۲۱۴ | پورفیری پوستی تأخیری (Porphyria Cutanea Tarda) |
| ۷۳ | پیتیریازیس آلبا (pityriasis alba) |
| ۸۱ | پیتیریازیس روزه (Pityriasis Rosea) |
| ۲۶۵ | ترک خوردگی دیستال صفحه ناخن (Distal plate splitting) |
| ۲۵۵ | تری کوتیلومانیا (Trichotillomania) |
| ۲۹۵ | تزریق بوتاکس (Botox) |
| ۲۹۵ | تزریق ژل |
| ۱۴۴ | تپنده آ ورسیکالر (Tinea Versicolor) |
| ۲۶۷ | تپنده‌ای ناخن (آنیکومایکوز) (Tinea of the nail) |
| ۲۷۷ | خارش فراگیر (مزمن) |
| ۲۳۴ | خال سباسبه (Nevus Sebaceus) |

| | |
|-----|---|
| ۲۶۷ |خال‌ها. |
| ۲۷۸ |خشکی شدید پوست (Xerosis) |
| ۲۶۶ |خطوط بو (Beau) |
| ۲۶۲ |خطوط طولی در ناخن |
| ۲۳۰ |درماتوفیبروم (Dermatofibroma) |
| ۲۰۰ |درماتومیوزیت (Dermatomyositis) |
| ۶۶ |درماتیت آتوپیک (Atopic dermatitis) |
| ۶۵ |درماتیت ایستایی (Stasis dermatitis) |
| ۵۴ |درماتیت تماسی آلرژیک (Allergic contact dermatitis) |
| ۵۶ |درماتیت تماسی تحریکی (Irritant contact dermatitis) |
| ۶۸ |درماتیت دور دهانی (Periorificial dermatitis) |
| ۸۴ |درماتیت سبورئیک (Seborrheic dermatitis) |
| ۱۹۲ |درماتیت هرپتی فرم (Dermatitis hepetiformis) |
| ۴۰ |روزاسه (Rosacea) |
| ۱۷۱ |روزئولا (Roseola infantum) |
| ۲۹۷ |روش‌های برداشت تاتو |
| ۲۹۸ |روش‌های برداشت موهای بدن (Hair Removal) |
| ۲۷۹ |زخم‌های فشاری (زخم بستر) |
| ۱۱۴ |زرد زخم (Impetigo) |
| ۱۱۸ |زگیل تناسلی یا کوندیلوما آکومیناتا (Condyloma-acuminata) |
| ۱۳۴ |زگیل کف پای (Plantar warts) |
| ۱۳۵ |زگیل مسطح (Plain wart) |
| ۱۳۶ |زگیل یا وروکا ولگاریس (Verruca Vulgaris) |
| ۱۲۴ |زونا یا هرپس زوستر (Shingles) |
| ۲۸۹ |زیبایی اطراف چشم‌ها |
| ۱۵۹ |سالک (Leishmaniasis) |
| ۲۹۲ |سایش پوست |

| | |
|----------|---|
| ۱۱۳..... | سلولیت (Cellulitis) |
| ۱۷۹..... | سندرم استیونس - جانسون (SJS) |
| ۱۸۹..... | سندرم سوئیت (Sweet syndrome) |
| ۲۸۰..... | سوختگی (Burns) |
| ۱۰۲..... | سیاه زخم (Anthrax) |
| ۲۳۹..... | سیرنگوما (Syringoma) |
| ۱۲۲..... | سیفیلیس (Syphilis) |
| ۱۲۰..... | شانکروئید (Chancroid) |
| ۱۶۱..... | شپش یا پدیکولوز (Pediculosis) |
| ۲۸۵..... | شقاق گوشه لب یا شکاف چین لبی (Angular cheilitis) |
| ۲۷۴..... | شوره شدید سر..... |
| ۲۷۰..... | عرق جوش یا میلیاریا (Miliaria) |
| ۲۶۴..... | عفونت پسودوموناس..... |
| ۲۱۲..... | فتودرماتیت چندشکلی یا آلرژی به آفتاب..... |
| ۱۰۹..... | فولیکولیت کاذب یا موهای زیرپوستی (Ingrown hairs) |
| ۱۰۶..... | فولیکولیت (Folliculitis) |
| ۱۴۷..... | کاندیدیا یا مونیلیاز (Candidiasis) |
| ۲۳۲..... | کراتوآکانتوم (keratoacanthoma) |
| ۷۲..... | کراتوز پیلار (Keratosis Pilaris) |
| ۲۲۸..... | کراتوز سبورئیک (Seborrheic keratosis) |
| ۶۱..... | کراتولیزاکسفولیاتیو (Keratolysis exfoliativa) |
| ۲۹۳..... | کرایودرمانی (Cryotherapy) |
| ۲۳۱..... | کلوئیدها و اسکارهای هیپرتروفیک (Keloids & Hypertrophic scars) |
| ۲۲۵..... | کندرودرماتیت گرهی هلیکس (Chondrodermatitis nodularis helicis) |
| ۹۹..... | کهیر خارش دار در حاملگی (Pruritic urticarial pregnancy) |
| ۹۷..... | کهیر فیزیکی (Physical Urticaria) |
| ۹۴..... | کهیر (Urticaria) |

| | |
|-----|--|
| ۱۰۸ | کوره (Furuncle)، کفگیرک یا دمل (Carbuncle) |
| ۲۳۶ | کیست اپیدرمی (epidermal cyst) |
| ۲۳۷ | کیست پیلار (pillar cyst) |
| ۲۶۶ | کیست‌های موکوسی (Mucous cysts) |
| ۱۶۵ | گال یا جرب (Scabies) |
| ۲۴۶ | گزانتلازما و گزانتوم (xanthelasma) |
| ۱۵۰ | گزش زنبور (Bee Sting) |
| ۱۵۲ | گزش عنکبوتیان (Spiders bits) |
| ۱۵۶ | گزش کک (Flea bites) و ساس (Bed bug) |
| ۱۵۸ | لارو مهاجر، خارش شناگران، گزش مورچه آتشین |
| ۲۹۰ | لایه برداری و سایش پوست (Peeling & Dermabration) |
| ۲۸۹ | لک برها |
| ۲۲۰ | لنتیگو (جوانی، آفتابی) و کک و مک |
| ۱۹۸ | لوپوس اریتماتو (LE) |
| ۲۹۹ | لیزر درمانی |
| ۷۶ | لیکن اسکروز (Lichen Sclerosus) |
| ۷۸ | لیکن پلان (Lichen planus) |
| ۵۰ | لیکن سیمپلکس (Lichen Simplex) |
| ۲۲۳ | ملاسما یا ماسک حائضی (Melasma) |
| ۲۲۹ | منگوله‌های پوستی (Skin tag) |
| ۲۸۴ | مو خوره (موی چند شاخه) |
| ۲۰۴ | مورفه‌آ (Morphea) |
| ۱۳۱ | مولوسکوم کنتاژیوزوم (Molluscum Contagiosum) |
| ۲۸۲ | میخچه و پینه (Corn & Callus) |
| ۲۴۰ | میلیا (Millium) |
| ۲۴۵ | نکروبیوز لیپوئیدیک (Necrobiosis lipoidic) |
| ۱۸۱ | نکرولیزسمی اپیدرم (TEN) |

- ۲۸۳ نورودرماتیت یا لیکن سیمپلکس کرونیکوس
- ۱۱۶ هرپس سیمپلکس تناسلی (Genital herpes simplex)
- ۲۶۵ هماتوم زیر ناخن
- ۲۳۸ هیپرپلازی سباسه (sebaceous hyperplasia)
- ۲۸۴ هیپرپیگمانتاسیون (Hyperpigmentation)
- ۲۱۹ هیپوملانوز قطره‌ای (Guttate hypomelanosis)
- ۲۸۹ هیدرودرمی (Hydrodermia)
- ۲۵۷ هیرسوتیسم و هیپرتریکوز (Hirsutism & Hypertrichosis)
- ۱۸۴ واسکولیت جلدی رگ‌های کوچک
- ۱۷۴ واکنش‌های پوستی در حساسیت به داروها
- ۲۱۵ ویتیلیگو (بَرص یا پیسی) Vitiligo

www.abadisteb.pub

فهرست عناوین

- ۱۷..... مقدمه - ضایعات پوستی اولیه و ثانویه
- ۱۷..... واژه شناسی ضایعات اولیه، ثانویه و اختصاصی بیماری‌های پوست
- ۲۹..... فصل اول - اختلالات غدد سباسه و آپوکرین
- ۱۷..... ضایعات اولیه
- ۲۳..... ضایعات ثانویه
- ۲۵..... ضایعات اختصاصی
- ۲۹..... اختلالات غدد سبابه و آپوکرین
- ۳۰..... آکنه (Acne)
- ۴۰..... روزاسه (Rosacea)
- ۴۳..... فصل دوم - اگزما، درماتیت
- ۴۴..... اگزما و درماتیت (Dermatitis & Eczema)
- ۵۰..... لیکن سیمپلکس (Lichen Simplex)
- ۵۱..... اگزمای دست (Hand Eczema)
- ۵۲..... اگزمای فاقد چربی (اگزمای ترک خورده یا استئروتیک)
- ۵۳..... پاهای شقاق دار یا پاهای ترک خورده (fissure of feet)
- ۵۴..... درماتیت تماسی آلرژیک (Allergic contact dermatitis)
- ۵۶..... درماتیت تماسی تحریکی (Irritant contact dermatitis)
- ۵۷..... اذرار سوختگی (درماتیت ناحیه پریشک)
- ۶۰..... اگزمای نوک انگشتان (fingertips eczema)
- ۶۱..... کراتولیزاکسفولیاتیو (Keratolysis exfoliativa)
- ۶۲..... اگزمای سکه‌ای (nummular eczema)
- ۶۳..... اگزمای دیس‌هیدروتیک یا موفولیکس (Pompholyx)
- ۶۴..... پروریگو ندولاریس (Prurigo nodularis)
- ۶۵..... درماتیت ایستایی (Stasis dermatitis)
- ۶۶..... درماتیت آتوپیک (Atopic dermatitis)
- ۶۸..... درماتیت دور دهانی (Periorificial dermatitis)
- ۷۰..... ایکتیوز ولگاریس (Ichthyosis Vulgaris)
- ۷۲..... کراتوز پیلار (Keratosis Pilaris)
- ۷۳..... پیتیریاژیس آلبا (pityriasis alba)
- ۷۵..... فصل سوم - بیماری‌های پاپولواسکواموس
- ۷۶..... لیکن اسکروز (Lichen Sclerosus)

| | |
|-----|--|
| ۷۸ | لیکن پلان (Lichen planus) |
| ۸۱ | پیتیریازیس روزہ (Pityriasis Rosea) |
| ۸۳ | بیماری گراور (Grover's disease) |
| ۸۴ | درماتیت سبورہ (Seborrheic dermatitis) |
| ۸۸ | پسوریازیس (Psoriasis) |
| ۹۳ | فصل چہارم - کھیر |
| ۹۴ | کھیر (Urticaria) |
| ۹۷ | کھیر فیزیکی (Physical Urticaria) |
| ۹۹ | آنژیوادم (Angioedema) |
| ۹۹ | کھیر خارش دار در حاملگی (Pruritic urticarial pregnancy) |
| ۱۰۱ | فصل پنجم - عفونت‌ها |
| ۱۰۲ | الف) عفونت باکتریایی |
| ۱۰۲ | سیاہ زخم (Anthrax) |
| ۱۰۳ | اریتراسما (Erythrasma) |
| ۱۰۴ | اکتیما (Ecthyma) |
| ۱۰۶ | فولیکولیت (Folliculitis) |
| ۱۰۸ | کورک (Furuncle)، کفگیرک یا دبا (Carbuncle) |
| ۱۰۹ | فولیکولیت کاذب یا موهای زیرپوستی (Ingrown hairs) |
| ۱۱۱ | باد سرخ (Erysipelas) |
| ۱۱۳ | سلولیت (Cellulitis) |
| ۱۱۴ | زردزخم (Impetigo) |
| ۱۱۶ | ب) عفونت از راه جنسی |
| ۱۱۶ | هرپس سیمپلکس تناسلی (Genital herpes simplex) |
| ۱۱۸ | زگیل تناسلی یا کونڈیلوما آکومیناتا (Condyloma-acuminata) |
| ۱۲۰ | شانکروئید (Chancroid) |
| ۱۲۲ | سیفیلیس (Syphilis) |
| ۱۲۴ | ج) عفونت ویروسی |
| ۱۲۴ | رونا یا هرپس زوستر (Shingles) |
| ۱۲۶ | آبلہ مرغان یا واریسلا (Chicken pox) |
| ۱۲۹ | تبخال (Herpes Simplex) |
| ۱۳۱ | مولوسکوم کنتاژوزوم (Molluscum Contagiosum) |
| ۱۳۴ | زگیل کف پایی (Plantar warts) |
| ۱۳۵ | زگیل مسطح (Plain wart) |

| | |
|-----|---|
| ۱۳۶ | زگیل یا وروکا ولگاریس (Verruca Vulgaris) |
| ۱۴۴ | تینه آورسیکالر (Tinea Versicolor) |
| ۱۴۷ | کاندیدیاژ یا مونیلیاز (Candidiasis) |
| ۱۵۰ | ه عفونت انگلی و گزش ها |
| ۱۵۰ | گزش زنبور (Bee Sting) |
| ۱۵۲ | گزش عنکبوتیان (Spiders bits) |
| ۱۵۴ | بیماری لایم یا بورلیا (Lyme disease) |
| ۱۵۶ | گزش کک (Flea bites) و ساس (Bed bug) |
| ۱۵۸ | لارو مهاجر، خارش شناگران، گزش مورچه آتشین |
| ۱۵۹ | سالک (Leishmaniasis) |
| ۱۶۱ | شپش یا پدیکولوز (Pediculosis) |
| ۱۶۵ | گال یا جرب (Scabies) |
| ۱۶۹ | فصل ششم - حساسیت های دارویی و اگزاتم |
| ۱۷۰ | اگزاتم (Exanthem) |
| ۱۷۱ | روزئولا (Roseola infantum) |
| ۱۷۲ | بیماری پنجم (اریتم عفونی) Erythma infectiosum |
| ۱۷۴ | واکنش های پوستی در حساسیت به داروها |
| ۱۷۷ | فصل هفتم - سندرم های افزایش حساسیت |
| ۱۷۸ | اریتم مولتی فرم (Erythema multiforme) |
| ۱۷۹ | سندرم استیونس - جانسون (SJS) |
| ۱۸۱ | نکرولیزسمی اپیدرم (TEN) |
| ۱۸۲ | اریتم ندوزوم (Erythema Nodosum) |
| ۱۸۴ | واسکولیت جلدی در کودکان کوچک |
| ۱۸۶ | پورپورای هنوخ - شوئن لاین (Henoch-Schonlein Pupura) |
| ۱۸۷ | پورپورای شامبرگ (Schamberg's Pupura) |
| ۱۸۹ | سندرم سوئیت (Sweet syndrome) |
| ۱۹۱ | فصل هشتم - بیماری های تاولی |
| ۱۹۲ | درماتیت هرپتی فرم (Dermatitis hepetiformis) |
| ۱۹۴ | پمفیگوس (Pemphigus) |
| ۱۹۷ | فصل نهم - بیماری های بافت همبند |
| ۱۹۸ | لوپوس اریتماتو (LE) |
| ۲۰۰ | درماتومیوزیت (Dermatomyositis) |
| ۲۰۲ | اسکلرودرمی (Scleroderma) |

| | |
|-----|--|
| ۲۰۴ | مورفه آ (Morphea) |
| ۲۰۷ | فصل دهم - بیماری های ناشی از نور و اختلال پیگمانتاسیون |
| ۲۰۸ | آسیب پوستی ناشی از آفتاب (آفتاب سوختگی شدید) |
| ۲۰۹ | آفتاب سوختگی مزمن |
| ۲۱۲ | فتودرماتیت چندشکلی یا آلرژی به آفتاب (Polymorphous light eruption) |
| ۲۱۴ | پورفیری پوستی تأخیری (Porphyria Cutanea Tarda) |
| ۲۱۵ | ویتیلیگو (بَرص یا پیسی) Vitiligo |
| ۲۱۹ | هیپوملانوز قطره ای (Guttate hypomelanosis) |
| ۲۲۰ | لنتیگو (جوانی، آفتابی) و کک و مک |
| ۲۲۳ | ملاسما یا ماسک حاملگی (Melasma) |
| ۲۲۷ | فصل یازدهم - تومورهای خوش خیم |
| ۲۲۸ | کراتوز سبورئیک (Seborrheic keratosis) |
| ۲۲۹ | منگوله های پوستی (Skin tag) |
| ۲۳۰ | درماتوفیبرم (Dermatofibroma) |
| ۲۳۱ | کلوئیدها و اسکارهای هیپرتروفیک (Keloids & Hypertrophic scars) |
| ۲۳۲ | کراتوآکانتوم (kerato acanthoma) |
| ۲۳۴ | خال سباسه (Nevus Sebaceus) |
| ۲۳۵ | کندرودرماتیت گرهی هلیکس (Chondrodermatitis nodularis helicis) |
| ۲۳۶ | کیست اپیدرمی (epidermal cyst) |
| ۲۳۷ | کیست پیلار (pillar cyst) |
| ۲۳۸ | هیپرپلازی سباسه (sebaceous hyperplasia) |
| ۲۳۹ | سیرنگوما (syringoma) |
| ۲۴۰ | میلیا (Milia) |
| ۲۴۳ | فصل دوازدهم - تومورهای پوستی با احتمال وجود منشاء داخلی |
| ۲۴۴ | آکانتوز نیگریکانس (Acanthosis nigricans) |
| ۲۴۵ | نکروبیوز لیپوئیدیک (Necrobiosis lipoidic) |
| ۲۴۶ | گزانتلازما و گزانتوم (xanthelasma) |
| ۲۴۹ | فصل سیزدهم - بیماری های مو و ناخن |
| ۲۵۰ | الوپسی آندروژنیک (در مردان و زنان) |
| ۲۵۳ | الوپسی آراتا یا سکه ای (Alopecia areata) |
| ۲۵۵ | تریکوتیلومانیا (Trichotillomania) |
| ۲۵۷ | هیپرستوسیم و هیپرتریخوز (Hirsutism & Hypertrichosis) |
| ۲۶۰ | بیماری های ناخن |

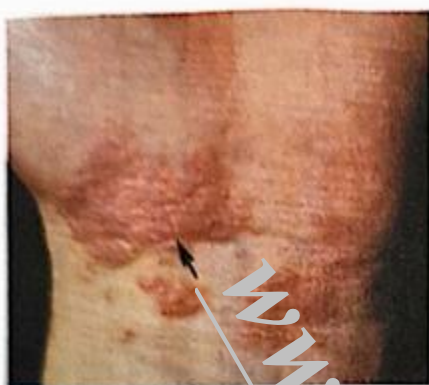- ۱- اونیکولیز (onycholysis) ۲۶۰
- ۲- اونیکومیکوز (onychomycosis) ۲۶۱
- ۳- خطوط طولی در ناخن ۲۶۲
- ۴- بد شکلی عادتی (Habit tie deformity) ۲۶۳
- ۵- پسوریازیس ناخن ۲۶۳
- ۶- پارونیشیای حاد و مزمن ۲۶۴
- ۷- عفونت پسودوموناس ۲۶۴
- ۸- هماتوم زیر ناخن ۲۶۵
- ۹- ترک خوردگی دیستال صفحه ناخن (Distal plate splitting) ۲۶۵
- ۱۰- خطوط بو (Beau) ۲۶۶
- ۱۱- کیست‌های موکوسی (Mucous cysts) ۲۶۶
- ۱۲- خال‌ها ۲۶۷
- تینه‌آی ناخن (آنیکومایکوز Tinea of the nail) ۲۶۷
- فصل چهاردهم - سایر بیماری‌های پوست ۲۶۹
- عرق جوش یا میلیاریا (Miliaria) ۲۷۰
- آفت دهان (Aphthous Ulceration) ۲۷۲
- شوره شدید سر ۲۷۴
- افزایش تعریق (Hyperhidrosis) ۲۷۵
- استریا (Striae) ۲۷۶
- خارش فراگیر (مزمن) ۲۷۷
- خشکی شدید پوست (Xerosis) ۲۷۸
- زخم‌های فشاری (زخم بستری) ۲۷۹
- سوختگی (Burns) ۲۸۰
- میخچه و پینه (Corn & Callus) ۲۸۲
- نورودرماتیت یالیکن سیمپلکس کرونیکوس (Lichen Simplex chronicus) ۲۸۳
- هیپرپیگمانتاسیون (Hyperpigmentation) ۲۸۴
- مو خوره (موی چند شاخه) ۲۸۴
- شقاق گوشه لب یا شکاف چین لبی (Angular cheilitis) ۲۸۵
- فصل پانزدهم - تکنیک‌های زیبایی ۲۸۷
- آبرسانی به پوست (هیدراتاسیون) ۲۸۸
- هیدرودرمی (Hydrodermia) ۲۸۹
- لک‌برها ۲۸۹
- زیبایی اطراف چشم‌ها ۲۸۹

- ۲۹۰..... لایه برداری و ساییش پوست (Peeling & Dermabration)
- ۲۹۲..... ۲- ساییش پوست
- ۲۹۲..... الکتروکوثریزاسیون
- ۲۹۳..... کرایودرمانی (Cryotherapy)
- ۲۹۵..... تزریق ژل و بوتاکس
- ۲۹۵..... ۱- تزریق ژل
- ۲۹۵..... ۲- تزریق بوتاکس (Botox)
- ۲۹۷..... روش های برداشت تاتو
- ۲۹۸..... روش های برداشت موهای زائد (Hair Removal)
- ۲۹۹..... لیزر درمانی
- ۳۰۱..... رعایت نکته های دارویی در نسخه نویسی بیماری های پوست
- ۳۰۲..... پایه داروهای موضعی
- ۳۰۲..... کمپرس مرطوب (wet dressing)
- ۳۰۳..... پانسمان بسته (Closed deressing)
- ۳۰۳..... آنتی بیوتیک های موضعی و خوراکی
- ۳۰۴..... نکات ایزوترتینوئین
- ۳۰۵..... پایه های فورمولاسیون ها پوستی
- ۳۱۵..... کووید - ۱۹
- ۳۱۶..... علایم پوستی کووید - ۱۹
- ۳۱۷..... آبله میمون
- ۳۱۸..... علایم پوستی بیماری آبله میمون (Monkeypox)

لیکن پلان (Lichen planus)

تعریف

بیماری است با علت ناشناخته که پوست، مو، ناخن و غشاء مخاطی را درگیر می‌کند، در کودکان زیر ۵ سال نادر بوده و اغلب در سنین ۳۰ تا ۶۰ سالگی دیده می‌شود، زنان بیشتر از مردان مبتلا می‌شوند، شکل بالینی



لیکن پلان

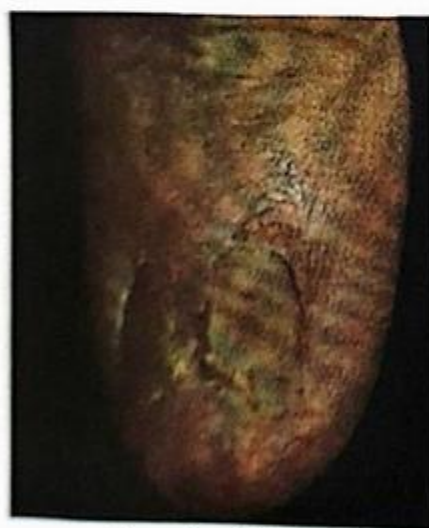این بیماری بسیار متعدد است و شایع‌ترین آنها عبارتند از: ۱- پاپولی ۲- هیپرتروفیک ۳- فولیکولی ۴- مخاطی

نکات مهم در تشخیص

۱- ضایعه اولیه، پاپولی است به اندازه ۱-۲ میلی‌متری، صورتی تا سفید رنگ که قلّه مسطح دارد و چندضلعی (کناره‌ها نامنظم و زاویه دار) به نظر می‌رسد.

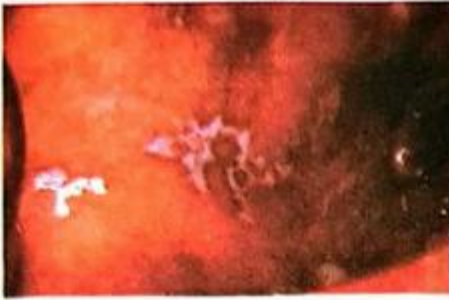
۲- خطوط ویکهام (بر روی ضایعات شبکه تورمانندی از خطوط سفید) دیده می‌شود.

۳- نوع پاپولی که شایع‌ترین



لیکن پلان در ناخن

انواع لیکن پلان می‌باشد وجود پاپول‌ها روی سطح فلکسور، مچ دست‌ها و ساعد، ناحیه کمری و مچ پاها در تشخیص بیماری کمک‌کننده است. ۴- در نوع هیپرتروفیک، ضایعات ضخیم و قرمز تیره شده و معمولاً



لیکن پلان در دهان

روی ساق پا تظاهر می‌کند. البته وزیکول و تاول نیز در این نوع لیکن پلان ممکن است دیده شود.

۵- در نوع فولیکولی، پاپول‌هایی روی سر که همراه با ریزش موی مداوم و ظهور اسکار است، دیده می‌شود.

۶- نوع مخاطی که شکل غیر ارزویو (غیر سایشی) آن سایج است، وجود ضایعات دهانی روی مخاط گونه‌ها و طرفین زبان به صورت نقطه‌های سفید و توری شکل (ویکه‌هام) دیده می‌شود. شکل ارزویو (سایشی) دردناک بوده و ظاهر گوشتی آن پس از کنده شدن ناشی می‌شود.

۷- ممکن است ناخن با شیارهای خطی و فرورفته از پروگزیمال تا دیستال درگیر شده و اسکار پیدا کند، این می‌تواند در غیاب یافته‌های پوستی باشد.

۸- پنج ویژگی اساسی پاپول‌ها لیکن پلان که مخفف آن چرخم می‌باشد عبارتند از، (چ) چند لایه‌ای، (ر) رنگ ارغوانی، (خ) خارش دار و (م) مسطح و توجه به لکه‌های شبک سفید در مخاط دهان.

تشخیص افتراقی

۱- لوپوس دیسکوئید، طاسی همراه با اسکاری که می‌گذارد از طریق بیوپسی و سپس ایمونوفلورسانس افتراق می‌دهیم.

۲- لکوپلاکی یا کاندیدیا، سایر محل‌های درگیری را بررسی و افتراق می‌دهیم.

آزمایش

آزمایشات ضروری عبارتند از:

CBC-HBsAg-HCVAb-HBVAAb-ESR

قابل توجه پزشک

- ۱- به جای آنتی‌هیستامین‌های غیر خواب آور (مثل سیتیزین) می‌توانید، نوع خواب آور آن (هیدروکسی‌زین) را برای مصرف شبانه تجویز نمایید، همچنین به جای سیتیزین می‌توان از نئوتادین یا فکسوفندین نیز استفاده کرد.
- ۲- در صورتی که بیمار نتوانست استروئیدهای orabase (پایه خمیره‌ای) را تهیه نماید می‌تواند قرص پردنیزولون را در دهان حل کرده، قرقره و نهایتاً قورت دهد.
- ۳- در لیکن پلان مقاوم به درمان و نوع اروزو (سایشی) آن می‌توانید به نسخه پیشنهادی ۳ به جای پردنیزولون، Cap, Cyclosporine 50mg، روزی ۲ بار و Cap, isotretinoin (Accutan) 20mg، روزی یک عدد، تجویز نمایید.
- ۴- در شرایطی که درگیری اروزو مخار و شکل مقاوم همراه با طاسی و اسکار و یا ریزش شدید مو وجود دارد بیمار را به متخصص پوست ارجاع دهید.

پیتیریازیس روزه (Pityriasis Rosea)

تعریف

بیماری شایعی است که در هر سنی بوجود آمده ولی بیشترین گرفتاری در سنین ۱۰ و ۳۵ سال دیده می‌شود، ضایعات معمولاً محدود به تنه است ولی در کودکان در کشاله‌ران، زانو و آرنج مشاهده می‌گردد. علت این بیماری ناشناخته است.

نکات مهم در تشخیص

- ۱- ظهور لکه پیشرو که پلاکی بیضی شکل به قطر ۲-۱ سانتی‌متر است که حاشیه یقه‌مانندی حاوی پوسته دارد و معمولاً ۲-۱ هفته قبل از ضایعات فراوان و کوچکتر بوجود می‌آید و بیشتر روی سینه یا پشت ظاهر می‌شود.