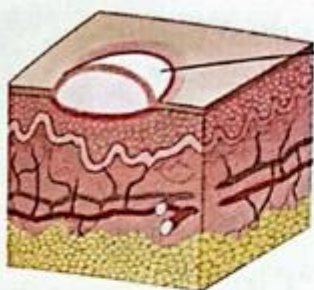


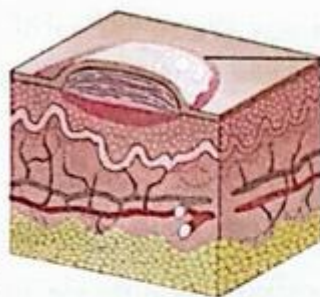
کلیات ساختار و ضایعات پوستی.....	نسخه ۱.
اصول درمان موضعی و اصطلاحات در بیماری‌های پوستی.....	نسخه ۲.
آکنه ولگاریس (acne vulgaris).....	نسخه ۳.
آکنه روزاسه (acne rosacea).....	نسخه ۴.
ریزش مو (Alopecia).....	نسخه ۵.
شپش (pediculus).....	نسخه ۶.
گال (Scabies).....	نسخه ۷.
کهیر (Hive یا Wheal یا Urticaria).....	نسخه ۸.
میخچه (Corn) و پینه (Callosity).....	نسخه ۹.
فولیکولیت و فرونکل و کربانکل (کورک و کفگیر).....	نسخه ۱۰.
زگیل (Wart).....	نسخه ۱۱.
خشکی پوست.....	نسخه ۱۲.
شوره سر.....	نسخه ۱۳.
عرق سوز.....	نسخه ۱۴.
سلولیت.....	نسخه ۱۵.
ترک پا.....	نسخه ۱۶.
درماتیت سبورئیک (seborrheic dermatitis).....	نسخه ۱۷.
پارونیشیا حاد (Acute paronychia).....	نسخه ۱۸.
پیتیریازیس روزه آ (pityriasis rosea).....	نسخه ۱۹.
پسوریازیس (psoriasis).....	نسخه ۲۰.
لیکن پلان (lichen planus).....	نسخه ۲۱.
هایپریدروز موصی (hyperhidrosis).....	نسخه ۲۲.
تینه آ پدیس، (پای ورزشکاران یا Athlete's foot).....	نسخه ۲۳.
تینه آی بدن و صورت (Tinea Corporis).....	نسخه ۲۴.
تینه آی سر (Tinea Capitis).....	نسخه ۲۵.
تینه آ مانوم (تینه آی دست).....	نسخه ۲۶.
تینه آ باربه (تینه آی ریش).....	نسخه ۲۷.
تینه آ اینکاگنیتو (تینه آی ناشناس).....	نسخه ۲۸.
تینه آ ورسیکالر (پیتزیازیس ورسیکالر).....	نسخه ۲۹.
اونیکومایکوزیس (Onychomycosis).....	نسخه ۳۰.

۸۶.....	درماتیت ناحیه پوشک (دیاپر)	نسخه ۳۱.
۸۸.....	شقاق گوشه لب (perleche)	نسخه ۳۲.
۸۹.....	اصطلاح اگزما (Eczema)	نسخه ۳۳.
۹۴.....	درماتیت تماسی (Contact Dermatitis)	نسخه ۳۴.
۹۷.....	درماتیت اتوپیک (Atopic Dermatitis)	نسخه ۳۵.
۱۰۱.....	پنج اگزمای مهم	نسخه ۳۶.
۱۰۴.....	پیتیریازیس آلبا (pityriasis alba)	نسخه ۳۷.
۱۰۵.....	درماتیت پری اورال (Perioral Dermatitis)	نسخه ۳۸.
۱۰۶.....	لیکن اسکروزیس آتروفیکوس (LSA)	نسخه ۳۹.
۱۰۸.....	ویتیلیگو (vitiligo)	نسخه ۴۰.
۱۱۰.....	ملاسما (Melasma)	نسخه ۴۱.
۱۱۲.....	لنتیگو (lentigo) و کک و مک (freckle)	نسخه ۴۲.
۱۱۴.....	خارش (pruritus)	نسخه ۴۳.
۱۱۴.....	مالاسزیا فور فور (Malassezia furfur)	نسخه ۴۴.
۱۱۶.....	عفونت‌های هرپسی ۱ (هرپس ژنتا)	نسخه ۴۵.
۱۱۸.....	عفونت‌های هرپسی ۲ (تبخال)	نسخه ۴۶.
۱۲۰.....	گزش حشرات	نسخه ۴۷.
۱۲۱.....	ماستیت (Mastitis)	نسخه ۴۸.
۱۲۳.....	شانکروئید	نسخه ۴۹.
۱۲۴.....	اریزیپلاس (بادسرخ)	نسخه ۵۰.
۱۲۶.....	برفک دهان (Oral Thrush)	نسخه ۵۱.
۱۲۷.....	گرانولوم اینکه بیان (دونووانوزیس)	نسخه ۵۲.
۱۲۸.....	زرد زخم (Impetigo)	نسخه ۵۳.
۱۳۰.....	زگیل تناسلی (کوندیلوما آکومیناتوم)	نسخه ۵۴.
۱۳۱.....	خک (Measles)	نسخه ۵۵.
۱۳۶.....	سرحجه (Rubella)	نسخه ۵۶.
۱۳۸.....	آبله مرغان (واریسلا)	نسخه ۵۷.
۱۴۲.....	زونا (هرپس زوستر)	نسخه ۵۸.
۱۴۴.....	لنفوگرانولوم ونروم	نسخه ۵۹.
۱۴۵.....	روزئول اینفانتوم	نسخه ۶۰.



Vesicle or blister: thin wall, raised, fluid filled

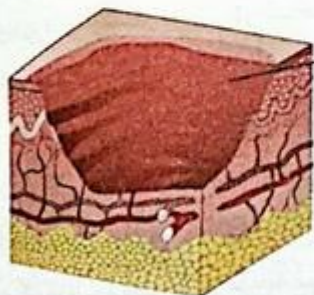
Vesicle



Plaque: Slightly elevated, flat, "scale"-like lesion

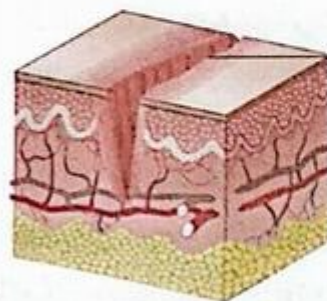
Plaque

F



Ulcer: cavity in tissue

Ulcer

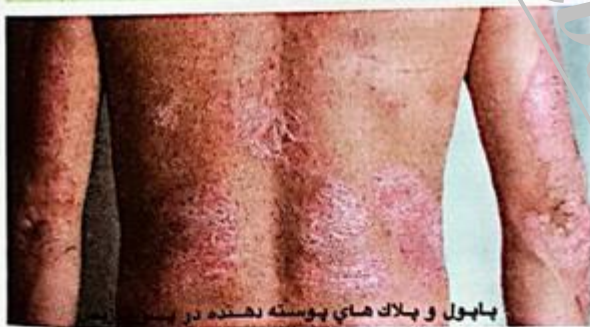

Fissure: crack in tissue

Fissure

H

تصویر ۱ (ادامه)



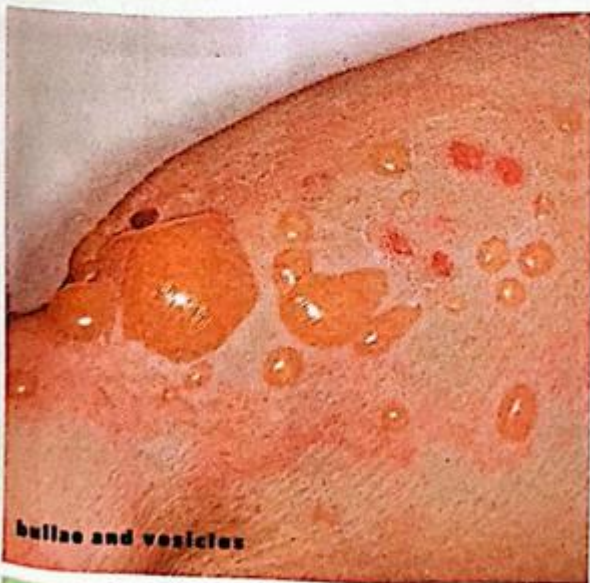بهاول و پلاک های پوسته بکننده در

تصویر ۴



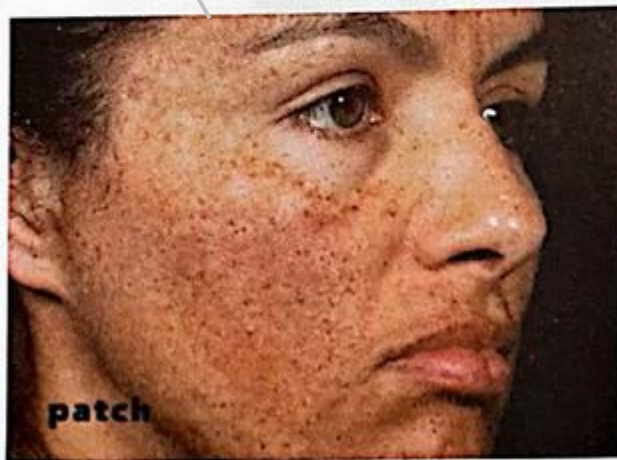papules and pustules

تصویر ۲



bullae and vesicles

تصویر ۵



patch

تصویر ۳

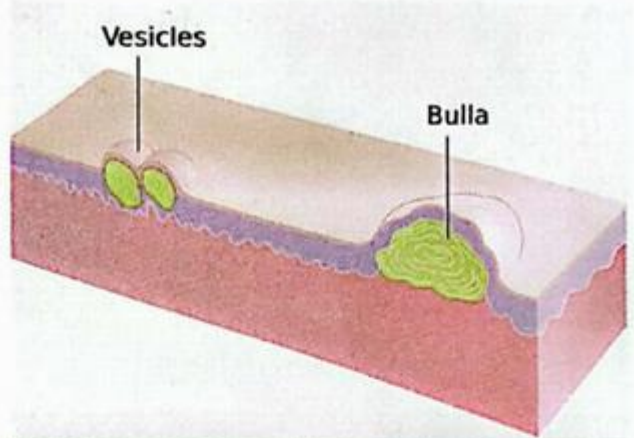
www.abadisteb.pub

دو. ضایعات ثانویه شامل چیست؟

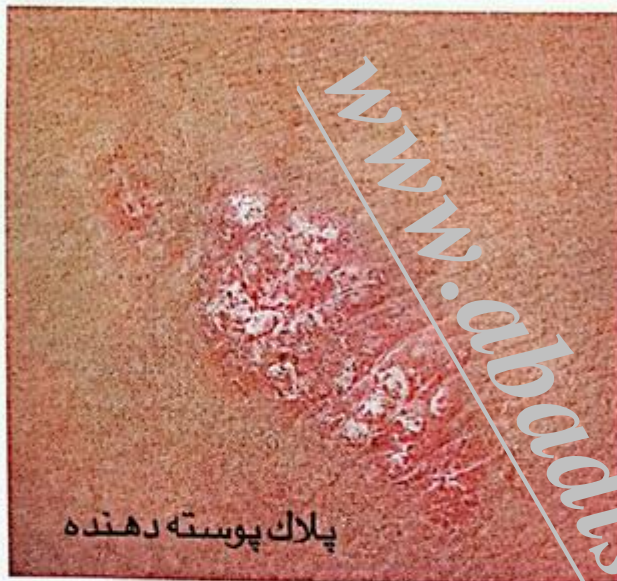
ضایعات ثانویه در واقع ضایعاتی هستند که روی ضایعات اولیه سوار میشن مثلاً یه دسته ناشی از کراتینیزه (مرگ سلول‌های اپیدرم) شدن سلول‌هاست که میتونه پوسته ریزی دهنده باشه

و بهش میگیم **Scaly**

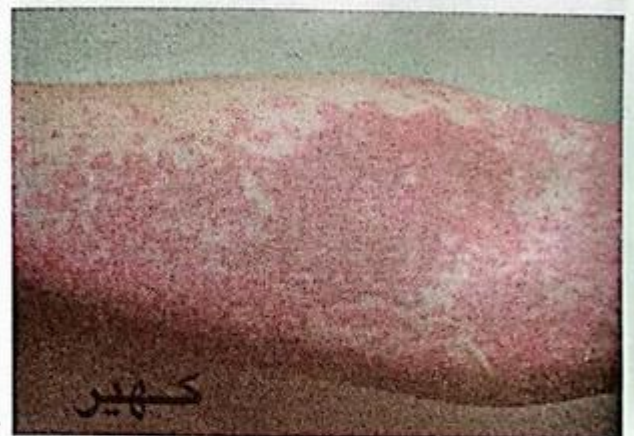حالا اگه این پوسته ریزی همراه سرم خشک شده‌ی روش باشه بهش میگیم دلمه یا **Crusted** مثلاً زرد زخم دلمه‌ی زرد رنگ میده و اکتیما دلمه‌ی قهوه‌ای رنگ..



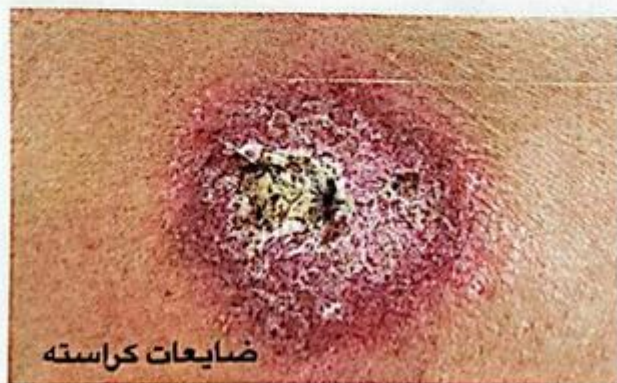تصویر ۶



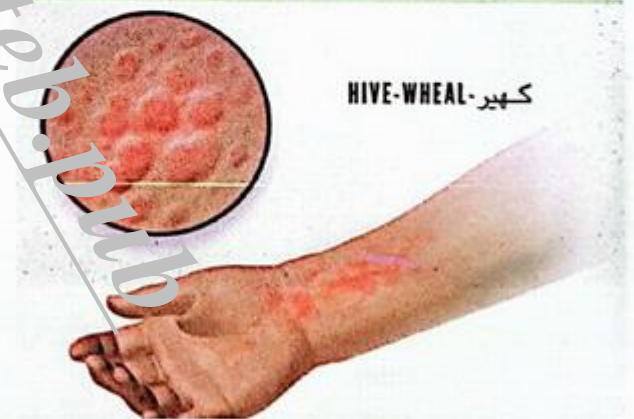تصویر ۱۰



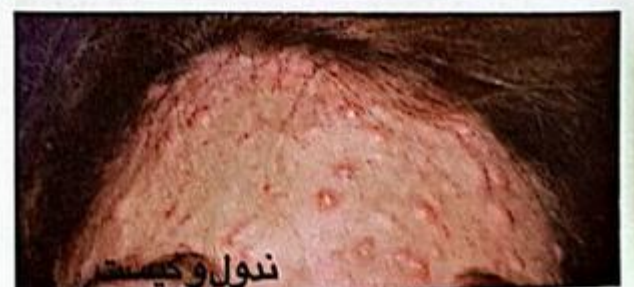تصویر ۷



تصویر ۱۱

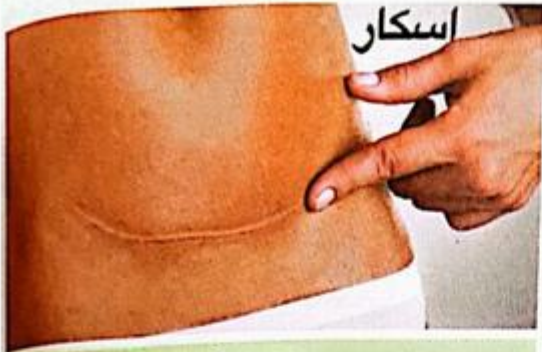

تصویر ۸



تصویر ۹

یسری ضایعات ثانویه هم داریم که ناشی از تروماست: اروزبون (**Erosion**) که فقط آسیب اپیدرم هست و بدون اسکار خوب میشه... اولسر (**Ulcer**) که هم اپیدرم و هم درم آسیب میبینه و حتماً اسکار بجا میذاره...

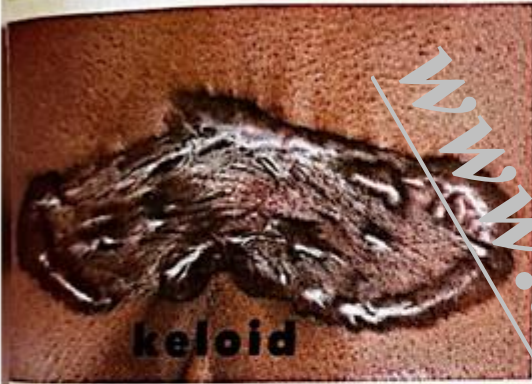

تصویر ۱۴

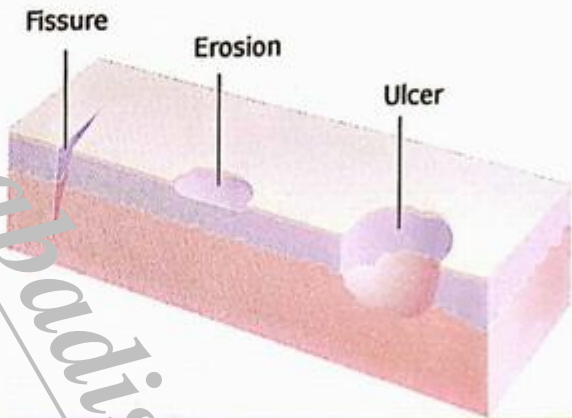
فیشر (fissure) که هم درم و هم اپیدرم خیلی ظریف آسیب میبینه مثل اکزما حتماً دیدید...

اسکار (Scar) هم هست که در طولانی مدت، متعاقب آسیب درم ایجاد میشه... و در صورت هایپرتروفی شدن کلویید ایجاد میشه.

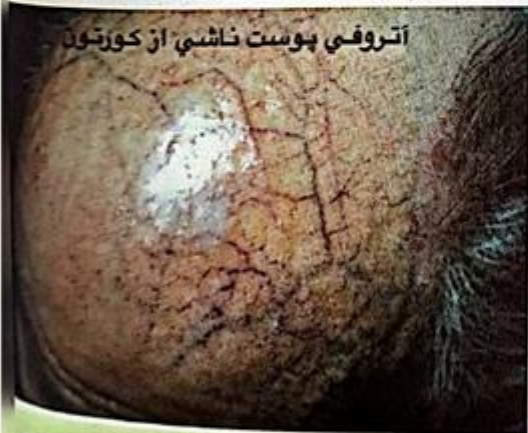آتروفی هم به فرورفتگی پوست در نتیجه‌ی نازک شدن اپیدرم یا درم گفته میشه که میتونه به علت سن بالا یا مصرف کورتون یا درماتومیوزیت باشه...



تصویر ۱۵

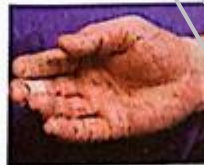

تصویر ۱۲

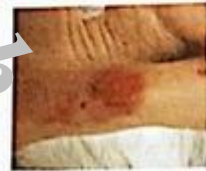

تصویر ۱۶

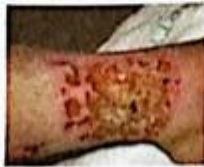Secondary Lesions



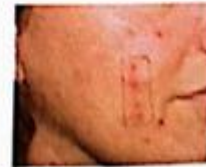Fissures



Erosion



Ulcer

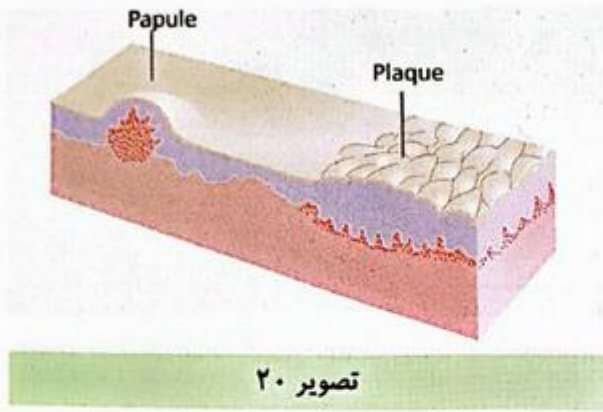


Excoriation

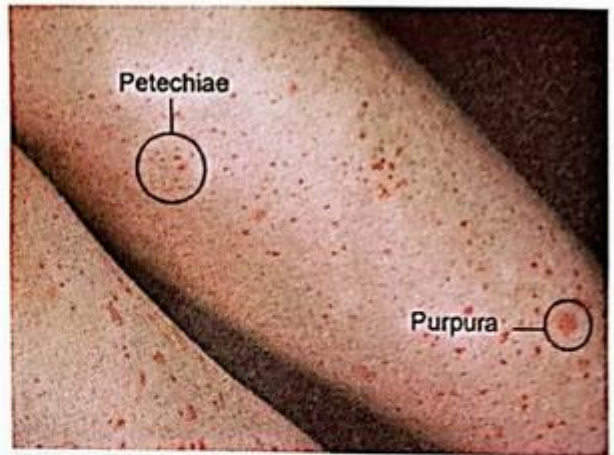
تصویر ۱۳

سه ضایعات خاص هم شامل موارد زیر اند:
الف) ناشی از رسوب خون هست که بر اساس اندازه و عمق
میشه:

- ۱- پورپورا = بزرگ تر از نیم سانت
- ۲- پتشی = کوچک تر از نیم سانت

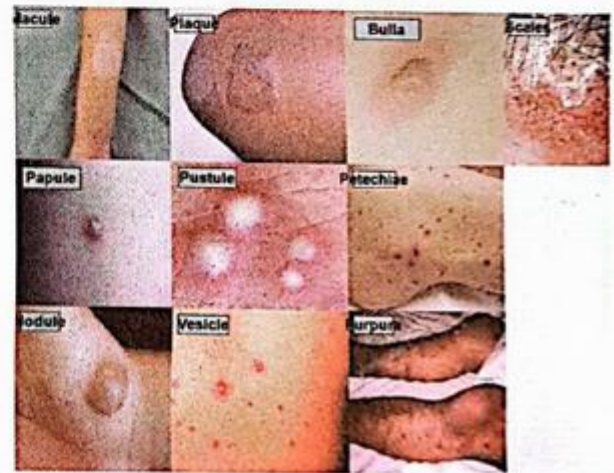

تصویر ۲۰

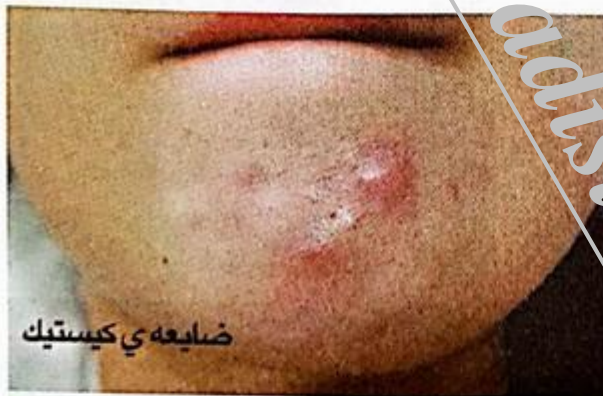

تصویر ۱۷

ب) ضایعات کیستیک (ضایعه‌ی محدود دارای یک دیواره و حفره که میتونه حاوی مایع یا جامد باشه) هم داریم که میدونید چیه ولی ضایعاتی هم داریم بنام میلیا که ممکنه ندونید، یسری کیست‌های کوچیک سراتینیزه و بدون منفذ و سطحی هستن و تو صورت زیاد می‌بینید...

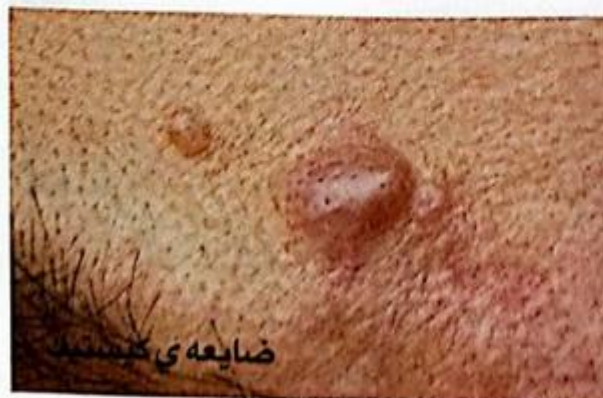

تصویر ۱۸

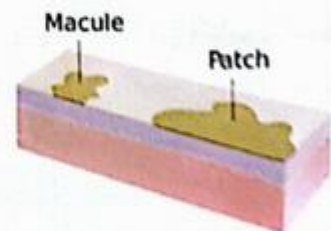


تصویر ۲۱

در واقع شباهت و تفاوتشون مثل همون پاپول با پلاک و ماکول با پچ هست...



تصویر ۲۲



تصویر ۱۹